

# 复苏性主动脉球囊阻断术在创伤大出血紧急救治中的应用

袁宏军<sup>1</sup>, 胡伟<sup>2</sup>, 刘凤永<sup>1\*</sup>

<sup>1</sup>解放军总医院第五医学中心介入放射科, 北京 100039; <sup>2</sup>解放军总医院第五医学中心急诊科, 北京 100039

[中图分类号] R459.7 [文献标志码] A [DOI] 10.11855/j.issn.0577-7402.2639.2024.0110

[声明] 本文所有作者声明无利益冲突

[引用本文] 袁宏军, 胡伟, 刘凤永. 复苏性主动脉球囊阻断术在创伤大出血紧急救治中的应用[J]. 解放军医学杂志, 2024, 49(8): 959-964.

[收稿日期] 2022-12-22 [录用日期] 2023-11-21 [上线日期] 2024-01-10

**[摘要]** 不可压迫性躯干及四肢交界部位大出血是现代军事冲突、自然灾害以及突发创伤事故中潜在的可预防性死亡的主要原因。由于不能有效直接压迫止血, 因此, 主动脉阻断可减少出血量, 并为损伤复苏和确切控制出血提供短暂的时间。复苏性主动脉球囊阻断术(REBOA)作为一种有效的辅助止血手段, 在军民医院甚至院前创伤急救中显示出初步潜力。随着导管导丝等介入器材及相关技术的不断发展, REBOA有望实现战伤大出血的紧急止血救治。欧美已经开展相关基础和临床前研究, 并将该技术应用于部分大出血伤员的救治, 而国内却罕见报道。本文对REBOA在创伤出血救治中的应用历史、适用范围、应用改进以及军事应用等方面进行综述, 以加强对REBOA的认识。

**[关键词]** 复苏性主动脉球囊阻断术; 大出血; 紧急止血

## Application of resuscitative endovascular balloon occlusion of the aorta in emergency treatment of traumatic hemorrhage

Yuan Hong-Jun<sup>1</sup>, Hu Wei<sup>2</sup>, Liu Feng-Yong<sup>1\*</sup>

<sup>1</sup>Department of Interventional Radiology, <sup>2</sup>Department of Emergency, the Fifth Medical Center, Chinese PLA General Hospital, Beijing 100039, China

\*Corresponding author, E-mail: liufengyong301@163.com

**[Abstract]** Incompressible massive hemorrhage at the junction of trunk and limbs is the major cause of the potential preventable death in modern military conflicts, natural disasters and sudden trauma accidents. Because of the failure of direct compression hemostasis, aortic occlusion can reduce the amount of bleeding and provide a short time for injury recovery and accurate control of bleeding. As an effective assistant hemostasis method, resuscitative endovascular balloon occlusion of the aorta (REBOA) has shown initial potential in military and civilian hospitals and even pre-hospital trauma emergency treatment. With the continuous development of catheter guide technology, it is expected to achieve the emergency hemostasis treatment of war wound and massive hemorrhage. Basic and pre-clinical studies have been carried out in Europe and America, and the technology has been applied to the treatment of some patients with massive bleeding, but rarely reported in China. This paper reviews the history, scope, limitations and improvement of application and military application of REBOA in the treatment of traumatic hemorrhage, so as to promote the recognition of REBOA.

**[Key words]** resuscitative endovascular balloon occlusion of the aorta; massive hemorrhage; emergency hemostasis

世界卫生组织统计显示, 2019年全球每年超过400万人死于创伤及其并发症<sup>[1]</sup>。创伤是全球性的公共卫生难题, 每10例死亡中即有1例是由创伤造成的<sup>[1-2]</sup>, 而这些创伤死亡中1/3是由不可控大出血直接导致<sup>[3]</sup>, 尤其是躯干和四肢交界部位等的不可压迫性大动脉出血难以控制, 几分钟内即可造成失血

性死亡, 约占出血总死亡人数的50%<sup>[4]</sup>。目前对不可压迫性出血的管理以高度侵入性和开放性外科手术止血为主<sup>[5]</sup>, 但院前和创伤现场受环境的限制, 开展外科止血手术的可能性很低。因此, 为了有效降低创伤性出血的致死率, 需要寻找快速控制出血的新方法。复苏性主动脉球囊阻断术(resuscitative

[作者简介] 袁宏军, 主治医师, 主要从事介入放射学方面的研究

[通信作者] 刘凤永, E-mail: liufengyong301@163.com

endovascular balloon occlusion of the aorta, REBOA)是通过介入穿刺技术将球囊导管置入主动脉内,充盈球囊后阻断主动脉血流<sup>[4,6]</sup>,进而快速暂时止血,为不可压迫出血患者争取确定性介入手术止血、外科手术止血等确定性止血手术的机会<sup>[7]</sup>。

## 1 REBOA在创伤救治中的应用历史

Hughes<sup>[8]</sup>最早在1954年报道了3名朝鲜战场上创伤出血的士兵在紧急情况下接受了REBOA。在随后的几十年中,仅少数创伤病例使用REBOA<sup>[9-11]</sup>,分析原因可能与REBOA的适应证未明确、并发症严重且发生率高,以及操作难度大等有关<sup>[12]</sup>。但REBOA在恢复腹主动脉瘤破裂、产科出血以及胃肠道出血患者血流动力学方面取得了一定的效果<sup>[13]</sup>。2004—2014年日本创伤数据库提交了600多例REBOA病例<sup>[14]</sup>,而美国报道了多个一级创伤中心使用REBOA病例的相关数据<sup>[15]</sup>,结果表明REBOA对不可压迫性躯干出血患者具有潜在益处。2016年,DuBose等<sup>[16]</sup>的多中心前瞻性研究探讨了使用REBOA代替复苏性急诊开胸手术(resuscitative emergency thoracotomy, RET)进行主动脉阻断的可行性,结果显示,REBOA组与RET组总死亡率差异无统计学意义(71.7% vs. 83.8%,  $P=0.12$ ),但REBOA相关阻断并发症发生率较低(4.3%),且未发生四肢缺血。近年来,有关REBOA应用于创伤大出血患者的大量临床研究被注册,目的是明确REBOA用于创伤救治的风险/获益比<sup>[17]</sup>。

## 2 REBOA的适应证及球囊放置区域

**2.1 适应证** 国内外关于创伤大出血患者使用REBOA的适应证一直存在争议,尚未达成统一标准。目前多采用美国外科医师学会创伤委员会和美国急诊医师学会联合制定的适应证范围<sup>[18]</sup>:(1)对复苏无反应或短暂反应的膈下创伤危及生命的出血所致失血性休克患者;(2)疑似横膈膜下危及生命的出血导致的心跳骤停患者。Dankook大学医院的创伤中心提出了REBOA的处置程序,即对于腹盆腔脏器及下肢出血可使用I区REBOA,对于盆腔或单纯下肢出血也可使用III区REBOA<sup>[19]</sup>。但REBOA不适用于部分重度胸外伤患者,尤其是怀疑心脏或升主动脉损伤的患者;另外,由于主动脉阻断会增加血液流向颈部和大脑,因此对于存在严重颅脑或颈部创伤的患者,不建议使用REBOA。

对于创伤大出血患者,尽早实施院前急救对于提高救治成功率至关重要,在院前实施REBOA在技术上是可行的,只要具备动脉穿刺技术、合适的球囊导管和经过培训的操作人员即可实施。理论上只要球囊能顺利进入主动脉,则可通过阻断不同的主

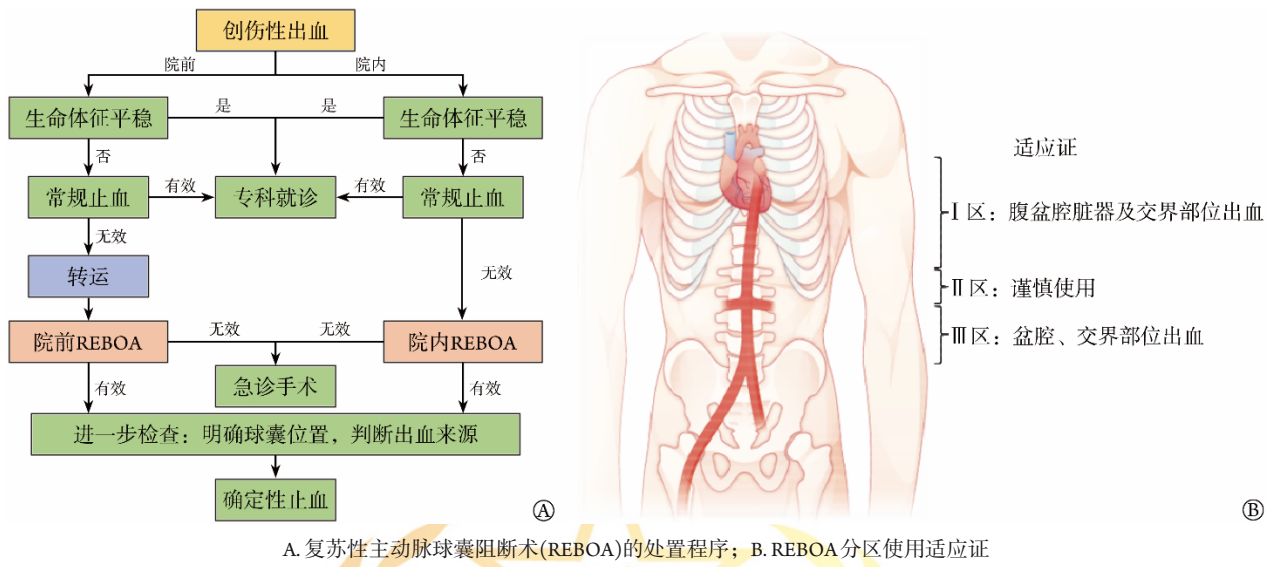
动脉区域控制胸腔、腹腔、盆腔和腹股沟结合部等难以压迫控制的大出血。在既往研究的基础上,笔者提出了创伤性出血患者使用REBOA止血的流程:对于生命体征不平稳且常规止血无效的患者,立即行院内REBOA或院前转运途中行REBOA,以为确定性止血提供时间和机会(图1A)。在既往提出的使用过程中,开展REBOA前需要进行影像学检查和全身评估<sup>[20-21]</sup>,因而REBOA在院前急救中的应用相对受限,鉴于大出血救治的紧急性,笔者提出在常规止血不奏效的情况下,在院前及院内急救时立即开展REBOA进行止血,有望进一步提高止血效率,但尚需临床试验加以验证。

**2.2 球囊放置区域** 开展REBOA止血,术前需根据要阻断的区域选择适宜直径和长度的球囊导管,然后再行REBOA操作。操作程序包括:(1)通常选择股动脉建立血管通路;(2)使用体表解剖标志测量并计算球囊放置位置和球囊导管需推进的长度;(3)插入REBOA球囊;(4)如条件允许,使用X线、超声或射频识别等方法确认球囊的位置;(5)充盈球囊阻断血流;(6)释放球囊,解除阻断,撤除球囊。

根据不同部位出血的控制需要,通常将球囊阻断的主动脉分为3个解剖分区<sup>[22]</sup>:I区(左锁骨下动脉与腹腔动脉之间)、II区(腹腔动脉与肾动脉之间)、III区(肾动脉水平以下)(图1B)。其中II区因涉及重要腹腔脏器的血供,为谨慎阻断区域。III区REBOA主要适用于腹盆腔、交界部位出血,相较于传统的加压包扎及钳夹止血更为高效。I区REBOA适用于腹盆腔脏器出血,相较于传统的开腹手术止血,更加简便易行且适用于战场及院前环境;相较于腹腔填塞止血,其止血后的处置更加简便,可与确定性止血手术无缝衔接。研究表明,相较于传统止血技术,REBOA可明显降低病死率<sup>[7]</sup>,且未增高术后并发症发生率<sup>[23-24]</sup>,因而其在快速止血方面的应用有待进一步挖掘。尽管如此,熟练掌握REBOA需进行规范化培训,尤其是在已经出现出血性休克的患者中开展REBOA具有更高的技术要求,可能需要超声引导下经皮插管或者开放股动脉进行插管。

## 3 REBOA的应用挑战

尽管REBOA因其微创性降低了患者感染的风险,但微创意味着手术切口较小,对复杂伤情处置能力相对受限。若大出血伴随胸腔损伤,如心包填塞、张力性气胸等紧急情况,需行紧急减压处置;对于膈以上胸腔出血,REBOA无法替代开胸手术<sup>[25]</sup>,且REBOA不适用于主动脉损伤出血及存在主动脉夹层的患者,以及腋窝交界处损伤和头颈部外伤大出血患者。此外,球囊阻断动脉后,心脏左心



A. 复苏性主动脉球囊阻断术(REBOA)的处置程序; B. REBOA分区使用适应证

图1 REBOA的处置程序及其适应证

Fig.1 Treatment flow chart and indicators of REBOA

室的后负荷显著增加，在REBOA阻断期内引起的高血压可能导致心血管及脑血管并发症的发生<sup>[26]</sup>，因而对于合并颅脑外伤的大出血患者，REBOA可能加重颅内出血，在使用前需进行伤情判断和甄别。

REBOA相关的不良反应包括手术相关并发症和再灌注相关损伤两类。近年来随着REBOA设备及技术的改进，REBOA相关并发症的报道越来越少，但仍有下肢缺血和髂外动脉损伤的报道<sup>[27-28]</sup>。由于缺血再灌注损伤的限制，下肢长时间缺血可能导致不可逆的损害。例如，日本一项为期7年的回顾性研究纳入的24例患者中，有3例发生了并发症，包括2例下肢缺血和1例髂外动脉损伤，且最终都进行了下肢截肢<sup>[27]</sup>。另外，在球囊释放过程中会出现再灌注相关并发症<sup>[29]</sup>，如炎性介质、补体、活性氧自由基、代谢性酸性物质等的释放均会影响机体稳态。最后，多样的治疗方法、REBOA技术和管理策略在全球各地不同的卫生机构中有所不同，这些均未达成共识。因此，探索安全阻断时长及方案对于进一步减少REBOA使用相关并发症至关重要。

#### 4 REBOA的改进优化

由于REBOA相关并发症的发生率和严重程度与主动脉阻断时间相关，如何改进REBOA技术体系以延长主动脉阻断时间并降低并发症发生率是当前研究的热点。

动物模型研究表明，REBOA阻断20~40 min可导致严重的生理紊乱和多脏器不可逆的缺血损伤<sup>[30]</sup>。REBOA技术的改进包括间歇性REBOA(iREBOA)和部分性REBOA(pREBOA)技术，旨在提供较低水平的远端血流。iREBOA旨在达到初始出血控制后，通过

间歇性球囊充盈和释放来减少闭塞区域的缺血<sup>[31]</sup>。有学者使用猪创伤性出血模型对iREBOA的操作方案进行了研究，探索以下两种间断性阻断方案：(1)阻断10 min灌注3 min方案；(2)基于远端平均动脉压低于40 mmHg时进行再灌注。结果发现两种间断性阻断方案效果相当，但均优于持续性阻断<sup>[31]</sup>。pREBOA是指在短暂的初始完全闭塞后，允许远端持续低水平血流的技术，以实现出血区域允许局部低灌注，同时减少远端缺血<sup>[32]</sup>，该策略可最大限度地减少持续出血，而不引起远端完全缺血，可将阻断时间延长至2 h或更长时间。

传统REBOA的球囊定位主要通过体表测距方法进行，即根据人体解剖结构及体表标志，如胸骨上切迹和剑突，预估球囊放置的位置。但由于人体存在解剖变异性，基于体表定位法放置球囊存在一定的风险，因此在有条件的情况下，需使用X线或超声确认导管和球囊位置以提高REBOA的成功率和准确性。新近研究关注了新型定位辅助技术，如基于器官灌注情况通过热成像技术定位球囊位置，使用预置微型射频发射器通过射频定位球囊位置，使用含放射性液体的物质充盈球囊借助伽马射线定位球囊位置，以及使用磁性导管材料借助磁场检测器定位球囊位置等<sup>[33]</sup>，但上述方法均在临床前验证阶段，投入临床应用尚需进一步考量。

使用REBOA进行止血的限速步骤为建立动脉入路，因此提高动脉插管成功率是关键所在。相较于盲插法，超声辅助可明显提高导管置入成功率，但在院前应用相对受限。为提高穿刺成功率，有学者正在研发新型穿刺产品，如压力耦合针头、新型穿刺导管等，确保REBOA球囊的置入并避免导管脱

出。这些新型产品的研发有助于提高REBOA穿刺的成功率，推动在院前甚至野战条件下的使用。

相较于传统的REBOA球囊导管，新型球囊导管的研发取得了长足进展。由美国空军血管外科医师设计的ER-REBOA™球囊，在军队及民事院前急救中获得了广泛应用<sup>[34]</sup>。通过7Fr鞘经皮插入，无须导丝，该技术便于非血管性普通外科医师和创伤外科医师使用，并有可能用于野战环境。与球囊导管相比，ER-REBOA™球囊节省了时间，减少了手术并发症，允许其在前线作战环境中使用。此外，为减轻组织缺血和延长REBOA阻断时间，PREBOA-PRO球囊导管能够实现可控的部分主动脉球囊阻断止血<sup>[35]</sup>。PREBOA-PRO球囊导管是ER-REBOA球囊导管功能的延伸，通过对球囊体积进行小幅度手动调节来控制主动脉远端的血流，能够在失血性休克时调节主动脉远端血流，以延长REBOA的获益时长，同时减少不必要的缺血并发症。此外，研发设计更细的导管鞘，如4Fr，用于替代当前较大的REBOA鞘管成为当下的研究热点<sup>[36]</sup>。

经过系统培训后，置入REBOA球囊导管的平均时间可缩短至5~10 min<sup>[37-38]</sup>，相较于传统开胸手术，可更快速便捷地完成救治工作；此外，REBOA可在转运途中完成患者救治<sup>[37]</sup>，相较于传统的急诊开胸手术，更有利于创伤性大出血的早期急救，进而提高救治效果。

## 5 REBOA的军事应用

REBOA最早起源于朝鲜战场，但直到阿富汗和伊拉克战争期间，其在战伤救治的应用才重新引起

了军医们的兴趣。近10年来，REBOA才从实验技术转变成用于临床研究和军事创伤的救治方法。美国军方针对REBOA发布了《联合创伤系统临床实践指南》<sup>[18]</sup>，确定了其在某些情况下作为开胸手术替代方法的适应证，并描述了优先放置在高危、血流动力学不稳定患者中的必要性。同时，明确了使用REBOA在战伤救治中的最大目的是紧急撤离大出血的战斗人员。REBOA可暂时性紧急控制血液流失，为负伤人员争取更长的后送时间窗口，以便将这些伤员转送到后方医院的外科手术室。表1<sup>[8,39-50]</sup>总结了院前REBOA在各种场合的使用数据，可看出REBOA在经皮穿刺使用时具有很高的插管成功率，开放股动脉可进一步提高插管成功率，几乎可达100%。对于在院前成功开展REBOA的创伤性出血患者，其救治效果具有显著差异性，可能受多种因素影响，需开展大样本队列回顾性研究进行进一步分析，以探索最佳的使用适应证，并优化使用流程。

此外，Morrison等<sup>[51]</sup>对英国创伤机构进行的为期10年的随访分析显示，有潜在的使用REBOA适应证的174例死亡病例中，145例在到达医院前死亡(83%)，平均死亡时间为75 min，如果这些病例接受了REBOA则可能挽救更多的生命。美军战术战伤救护指南也鼓励尽早控制不可压迫性出血和迅速撤离伤员<sup>[52]</sup>，但如果球囊放置不当，可能会造成一定的危害，并可能导致伤员撤离延误。所有军队医务人员应预先在战场环境中判断相对安全的REBOA实施环境，能够迅速选择并确定动脉通路以及球囊的放置区域。另外，还应有一整套火线实施REBOA、后送及接收REBOA患者的配套实施方案。

表1 院前REBOA在军民应用中的概述  
Tab.1 Summary of pre-hospital REBOA in military and civilian applications

国家	使用环境	病例数	阻断区域	置入方式	置入成功率(%)	使用后病死率(%)	参考文献
美国	战场急救	2	I区	开放股动脉	100	100	Hughes <sup>[8]</sup>
英国	院前急救	1	III区	经皮插入	100	0	Sadek等 <sup>[39]</sup>
美国	战场急救	1	I区	开放股动脉	100	0	Glaser等 <sup>[40]</sup>
美国	战场急救	4	I区和III区	经皮插入	100	0	Manley等 <sup>[41]</sup>
比利时	战场急救	3	I区	经皮插入和开放股动脉	100	0	de Schoutheete等 <sup>[42]</sup>
美国	战场急救	19	I区和III区	经皮插入和开放股动脉	100	0	Northern等 <sup>[43]</sup>
法国	院前急救	1	I区	开放股动脉	100	0	Lamhaut等 <sup>[44]</sup>
美国	战场急救	8	I区	开放股动脉	100	NA	Campbell等 <sup>[45]</sup>
英国	院前急救	19	III区	经皮插入	68.40	38	Lendrum等 <sup>[46]</sup>
美国	战场急救	1	I区	经皮插入	100	100	Brown等 <sup>[47]</sup>
美国	战场急救	2	I区和III区	经皮插入	100	0	Knipp等 <sup>[48]</sup>
俄罗斯	战场急救	3	I区	经皮插入和开放股动脉	100	33	Reva等 <sup>[49]</sup>
美国	战场急救	1	I区	经皮插入	100	100	Lewis等 <sup>[50]</sup>

NA. 未提供

## 6 总结与展望

REBOA 在平战紧急大出血救治中均具有较大的应用潜力, 可作为其他创伤和复苏技术的辅助手段。有 meta 分析显示, REBOA 在救治创伤性出血患者方面的疗效甚至优于急诊开胸手术, 可显著降低患者的病死率<sup>[7]</sup>, 但当前证据均为回顾性研究, 亟须开展多中心前瞻性研究以明确 REBOA 的临床疗效及最佳适应证。此外, REBOA 的使用存在多种血管相关及器官损伤等并发症, 研究其发生机制并探索新型保护策略至关重要。新型导管材料、导管穿刺及球囊定位技术的研发对于 REBOA 的发展具有重要意义。作为一种新兴的止血技术, REBOA 的临床疗效存在显著的异质性, 与使用经验密切相关, 因此通过建立统一的管理策略或临床指南以进一步提高 REBOA 的疗效, 并减少 REBOA 并发症, 是推广 REBOA 应用的必要条件。最后, 由于创伤性出血救治的紧迫性, 其疗效呈时间依赖性, 将 REBOA 从院内推广到院前应用有望进一步提高创伤性出血救治的疗效, 具有重要的军事及民用价值。

### 【参考文献】

- [1] Alharbi RJ, Lewis V, Miller C. A state-of-the-art review of factors that predict mortality among traumatic injury patients following a road traffic crash[J]. *Australas Emerg Care*, 2022, 25(1): 13-22.
- [2] Frydrych LM, Keeney-Bonthrone TP, Gwinn E, et al. Short-term versus long-term trauma mortality: a systematic review[J]. *J Trauma Acute Care Surg*, 2019, 87(4): 990-997.
- [3] Shah A, Kerner V, Stanworth SJ, et al. Major haemorrhage: past, present and future[J]. *Anaesthesia*, 2023, 78(1): 93-104.
- [4] Holcomb JB, McMullin NR, Pearse L, et al. Causes of death in U.S. Special Operations Forces in the global war on terrorism: 2001-2004[J]. *Ann Surg*, 2007, 245(6): 986-991.
- [5] Khalid S, Khatri M, Siddiqui MS, et al. Resuscitative endovascular balloon occlusion of aorta versus aortic cross-clamping by thoracotomy for noncompressible torso hemorrhage: a meta-analysis[J]. *J Surg Res*, 2022, 270: 252-260.
- [6] Joseph B, Ibraheem K, Haider AA, et al. Identifying potential utility of resuscitative endovascular balloon occlusion of the aorta: an autopsy study[J]. *J Trauma Acute Care Surg*, 2016, 81(5 Suppl 2 Proceedings of the 2015 Military Health System Research Symposium): S128-S132.
- [7] Castellini G, Gianola S, Biffi A, et al. Resuscitative endovascular balloon occlusion of the aorta (REBOA) in patients with major trauma and uncontrolled haemorrhagic shock: a systematic review with meta-analysis[J]. *World J Emerg Surg*, 2021, 16(1): 41.
- [8] Hughes CW. Use of an intra-aortic balloon catheter tamponade for controlling intra-abdominal hemorrhage in man[J]. *Surgery*, 1954, 36(1): 65-68.
- [9] Low RB, Longmore W, Rubinstein R, et al. Preliminary report on the use of the Percluder occluding aortic balloon in human beings[J]. *Ann Emerg Med*, 1986, 15(12): 1466-1469.
- [10] Gupta BK, Khaneja SC, Flores L, et al. The role of intra-aortic balloon occlusion in penetrating abdominal trauma[J]. *J Trauma*, 1989, 29(6): 861-865.
- [11] Sesma J, Labandeira J, Sara MJ, et al. Effect of intra-aortic occlusion balloon in external thoracic compressions during CPR in pigs[J]. *Am J Emerg Med*, 2002, 20(5): 453-462.
- [12] Andres J, Scott J, Giannoudis PV. Resuscitative endovascular balloon occlusion of the aorta (REBOA): what have we learned?[J]. *Injury*, 2016, 47(12): 2603-2605.
- [13] Moore LJ, Brenner M, Kozar RA, et al. Implementation of resuscitative endovascular balloon occlusion of the aorta as an alternative to resuscitative thoracotomy for noncompressible truncal hemorrhage[J]. *J Trauma Acute Care Surg*, 2015, 79(4): 523-530; discussion 530-522.
- [14] Abe T, Uchida M, Nagata I, et al. Resuscitative endovascular balloon occlusion of the aorta versus aortic cross clamping among patients with critical trauma: a nationwide cohort study in Japan[J]. *Crit Care*, 2016, 20(1): 400.
- [15] Moore LJ, Martin CD, Harvin JA, et al. Resuscitative endovascular balloon occlusion of the aorta for control of noncompressible truncal hemorrhage in the abdomen and pelvis[J]. *Am J Surg*, 2016, 212(6): 1222-1230.
- [16] DuBose JJ, Scalea TM, Brenner M, et al. The AAST prospective aortic occlusion for resuscitation in trauma and acute care surgery (AORTA) registry: data on contemporary utilization and outcomes of aortic occlusion and resuscitative balloon occlusion of the aorta (REBOA)[J]. *J Trauma Acute Care Surg*, 2016, 81(3): 409-419.
- [17] Duchesne J, Costantini TW, Khan M, et al. The effect of hemorrhage control adjuncts on outcome in severe pelvic fracture: a multi-institutional study[J]. *J Trauma Acute Care Surg*, 2019, 87(1): 117-124.
- [18] Brenner M, Bulger EM, Perina DG, et al. Joint statement from the American College of Surgeons Committee on Trauma (ACS COT) and the American College of Emergency Physicians (ACEP) regarding the clinical use of resuscitative endovascular balloon occlusion of the aorta (REBOA) [J]. *Trauma Surg Acute Care Open*, 2018, 3(1): e000154.
- [19] Uchino H, Tamura N, Echigoya R, et al. "REBOA" - is it really safe? A case with massive intracranial hemorrhage possibly due to endovascular balloon occlusion of the aorta (REBOA) [J]. *Am J Case Rep*, 2016, 17: 810-813.
- [20] Johnson NL, Wade CE, Fox EE, et al. Determination of optimal deployment strategy for REBOA in patients with non-compressible hemorrhage below the diaphragm[J]. *Trauma Surg Acute Care Open*, 2021, 6(1): e000660.
- [21] Osborn LA, Brenner ML, Prater SJ, et al. Resuscitative endovascular balloon occlusion of the aorta: current evidence[J]. *Open Access Emerg Med*, 2019, 11: 29-38.
- [22] Barnard EB, Morrison JJ, Madureira RM, et al. Resuscitative endovascular balloon occlusion of the aorta (REBOA): a population based gap analysis of trauma patients in England and Wales[J]. *Emerg Med J*, 2015, 32(12): 926-932.
- [23] Granieri S, Frassini S, Cimbanassi S, et al. Impact of resuscitative endovascular balloon occlusion of the aorta (REBOA) in traumatic abdominal and pelvic exsanguination: a systematic review and meta-analysis[J]. *Eur J Trauma Emerg Surg*, 2022, 48(5): 3561-3574.
- [24] Bailey AJM, Lee A, Li HOY, et al. Intraoperative balloon occlusion

- of the aorta for blood management in sacral and pelvic tumor resection: a systematic review and meta-analysis[J]. *Surg Oncol*, 2020, 35: 156-161.
- [25] Polcz JE, Ronaldi AE, Madurska M, *et al*. Next-generation REBOA (resuscitative endovascular balloon occlusion of the aorta) device precisely achieves targeted regional optimization in a porcine model of hemorrhagic shock[J]. *J Surg Res*, 2022, 280: 1-9.
- [26] Brenner M, Inaba K, Aiolfi A, *et al*. Resuscitative endovascular balloon occlusion of the aorta and resuscitative thoracotomy in select patients with hemorrhagic shock: early results from the American Association for the Surgery of Trauma's aortic occlusion in resuscitation for trauma and acute care surgery registry[J]. *J Am Coll Surg*, 2018, 226(5): 730-740.
- [27] Ellis DY. REBOA: where are we now? [J]. *Emerg Med Australas*, 2020, 32(1): 4-6.
- [28] Laverty RB, Treffalls RN, McEntire SE, *et al*. Life over limb: arterial access-related limb ischemic complications in 48-hour REBOA survivors[J]. *J Trauma Acute Care Surg*, 2022, 92(4): 723-728.
- [29] Brede JR, Skjærseth E, Klepstad P, *et al*. Changes in peripheral arterial blood pressure after resuscitative endovascular balloon occlusion of the aorta (REBOA) in non-traumatic cardiac arrest patients[J]. *BMC Emerg Med*, 2021, 21(1): 157.
- [30] Li Y, Dubick MA, Yang Z, *et al*. Distal organ inflammation and injury after resuscitative endovascular balloon occlusion of the aorta in a porcine model of severe hemorrhagic shock[J]. *PLoS One*, 2020, 15(11): e0242450.
- [31] Kuckelman J, Derickson M, Barron M, *et al*. Efficacy of intermittent versus standard resuscitative endovascular balloon occlusion of the aorta in a lethal solid organ injury model[J]. *J Trauma Acute Care Surg*, 2019, 87(1): 9-17.
- [32] DuBose JJ. How I do it: partial resuscitative endovascular balloon occlusion of the aorta (P-REBOA) [J]. *J Trauma Acute Care Surg*, 2017, 83(1): 197-199.
- [33] Rezende-Neto JB, Ravi A, Semple M. Magnetically trackable resuscitative endovascular balloon occlusion of the aorta: a new non-image-guided technique for resuscitative endovascular balloon occlusion of the aorta[J]. *J Trauma Acute Care Surg*, 2020, 88(2): e87-e91.
- [34] Sutherland M, Shepherd A, Kinslow K, *et al*. REBOA use, practices, characteristics, and implementations across various US trauma centers[J]. *Am Surg*, 2022, 88(6): 1097-1103.
- [35] Russo RM, Girda E, Kennedy V, *et al*. Two lives, one REBOA: Hemorrhage control for urgent cesarean hysterectomy in a Jehovah's Witness with placenta percreta[J]. *J Trauma Acute Care Surg*, 2017, 83(3): 551-553.
- [36] Power A, Parekh A, Scallan O, *et al*. Size matters: first-in-human study of a novel 4 French REBOA device[J]. *Trauma Surg Acute Care Open*, 2021, 6(1): e000617.
- [37] Reva VA, Perevedentcev AV, Pochtarnik AA, *et al*. Ultrasound-guided versus blind vascular access followed by REBOA on board of a medical helicopter in a hemorrhagic ovine model[J]. *Injury*, 2021, 52(2): 175-181.
- [38] Brede JR, Lafrenz T, Kruger AJ, *et al*. Resuscitative endovascular balloon occlusion of the aorta (REBOA) in non-traumatic out-of-hospital cardiac arrest: evaluation of an educational programme[J]. *BMJ Open*, 2019, 9(5): e027980.
- [39] Sadek S, Lockey DJ, Lendrum RA, *et al*. Resuscitative endovascular balloon occlusion of the aorta (REBOA) in the pre-hospital setting: an additional resuscitation option for uncontrolled catastrophic haemorrhage[J]. *Resuscitation*, 2016, 107: 135-138.
- [40] Glaser J, Teeter W, Gerlach T, *et al*. Resuscitative endovascular balloon occlusion of the aorta (REBOA) as an adjunct to damage control surgery for combat trauma: a case report of the first REBOA placed in Afghanistan[J]. *J Endovasc Resuscit Trauma Manage*, 2017, 1(1): 58-62.
- [41] Manley JD, Mitchell BJ, DuBose JJ, *et al*. A modern case series of resuscitative endovascular balloon occlusion of the aorta (REBOA) in an out-of-hospital, combat casualty care setting[J]. *J Spec Oper Med*, 2017, 17(1): 1-8.
- [42] de Schoutheete JC, Fourneau I, Waroquier F, *et al*. Three cases of resuscitative endovascular balloon occlusion of the aorta (REBOA) in austere pre-hospital environment-technical and methodological aspects[J]. *World J Emerg Surg*, 2018, 13: 54.
- [43] Northern DM, Manley JD, Lyon R, *et al*. Recent advances in austere combat surgery: use of aortic balloon occlusion as well as blood challenges by special operations medical forces in recent combat operations[J]. *J Trauma Acute Care Surg*, 2018, 85(1S Suppl 2): S98-S103.
- [44] Lamhaut L, Qasim Z, Hutin A, *et al*. First description of successful use of zone 1 resuscitative endovascular balloon occlusion of the aorta in the prehospital setting[J]. *Resuscitation*, 2018, 133: e1-e2.
- [45] Campbell K, Naumann DN, Remick K, *et al*. Damage control resuscitation and surgery for indigenous combat casualties: a prospective observational study[J]. *BMJ Mil Health*, 2021, 167(1): 18-22.
- [46] Lendrum R, Perkins Z, Chana M, *et al*. Pre-hospital resuscitative endovascular balloon occlusion of the aorta (REBOA) for exsanguinating pelvic haemorrhage[J]. *Resuscitation*, 2019, 135: 6-13.
- [47] Brown SR, Reed DH, Thomas P, *et al*. Successful placement of REBOA in a rotary wing platform within a combat theater: novel indication for partial aortic occlusion[J]. *J Spec Oper Med*, 2020, 20(1): 34-36.
- [48] Knipp BS, Needham KE, Nguyen PT, *et al*. Leaning forward: early arterial access promotes resuscitative endovascular balloon occlusion of the aorta utilization in battlefield casualties[J]. *J Trauma Acute Care Surg*, 2020, 89(2S Suppl 2): S88-S92.
- [49] Reva VA, Petrov AN, Samokhvalov IM. First Russian experience with endovascular balloon occlusion of the aorta in a zone of combat operations[J]. *Angiol Sosud Khir*, 2020, 26(2): 61-75.
- [50] Lewis C, Nilan M, Srivilasa C, *et al*. Fresh whole blood collection and transfusion at point of injury, prolonged permissive hypotension, and intermittent REBOA: extreme measures led to survival in a severely injured soldier-a case report[J]. *J Spec Oper Med*, 2020, 20(2): 123-126.
- [51] Morrison JJ, Ross JD, Rasmussen TE, *et al*. Resuscitative endovascular balloon occlusion of the aorta: a gap analysis of severely injured UK combat casualties[J]. *Shock*, 2014, 41(5): 388-393.
- [52] Butler FK Jr, Holcomb JB, Shackelford SA, *et al*. Advanced resuscitative care in tactical combat casualty care: TCCC guidelines change 18-01:14 October 2018[J]. *J Spec Oper Med*, 2018, 18(4): 37-55.