

# 军事训练伤致肩关节前向不稳合并SLAP损伤的诊疗进展

强宁<sup>1,2,3</sup>, 丁进伟<sup>3</sup>, 王瑾<sup>4</sup>, 董晨辉<sup>1,2\*</sup>, 李慎松<sup>2</sup>, 赵晋<sup>1</sup>, 侯费祎<sup>2</sup>, 李春宝<sup>5</sup>

<sup>1</sup>西北民族大学医学部, 甘肃兰州 730030; <sup>2</sup>解放军联勤保障部队第940医院运动医学科, 甘肃兰州 730050; <sup>3</sup>宁夏永宁县人民医院骨科, 宁夏银川 750100; <sup>4</sup>解放军联勤保障部队第940医院中医康复科, 甘肃兰州 730050; <sup>5</sup>解放军总医院第四医学中心骨科医学部, 北京 100853

[中图分类号] R873 [文献标志码] A [DOI] 10.11855/j.issn.0577-7402.0773.2025.1106

[声明] 本文所有作者声明无利益冲突

[引用本文] 强宁, 丁进伟, 王瑾, 等. 军事训练伤致肩关节前向不稳合并SLAP损伤的诊疗进展[J]. 解放军医学杂志, 2026, 51(1): 143-152.

[收稿日期] 2025-04-21

[录用日期] 2025-10-10

[上线日期] 2025-11-06

**[摘要]** 军事训练背景下, 肩关节前向不稳常合并肩关节上孟唇前后向撕裂(SLAP)损伤。这种复合型损伤在军事训练人群中发生率高且术后复发风险高, 严重影响官兵训练效能与部队战斗力。军事训练伤致肩关节前向不稳合并SLAP损伤的发病机制复杂, 关节镜检查为诊断该病的金标准; 手术需基于关节孟骨缺损程度和SLAP损伤类型进行个体化选择, 早期手术干预对预防术后复发和肩关节退行性改变至关重要; 其诊疗需要早期精准诊断、术中全面修复、强化术后康复及长期随访。未来诊疗将向个体化、精准化、智能化及多学科协作方向发展, 并需加强军事特色临床研究和专属数据库建设。本文综述此类复合伤的流行病学、病理机制、临床诊治要点及治疗策略, 旨在为其早期精准诊断、优化治疗方案提供参考。

**[关键词]** 肩关节不稳; 肩关节脱位; 肩关节孟唇损伤; 军事训练; 关节镜检查

## Advances in diagnosis and treatment of anterior shoulder instability with SLAP lesions in military training injuries

Qiang Ning<sup>1,2,3</sup>, Ding Jin-Wei<sup>3</sup>, Wang Jin<sup>4</sup>, Dong Chen-Hui<sup>1,2\*</sup>, Li Shen-Song<sup>2</sup>, Zhao Jin<sup>1</sup>, Hou Fei-Yi<sup>2</sup>, Li Chun-Bao<sup>5</sup>

<sup>1</sup>Department of Medical Centre, Northwest Minzu University, Lanzhou, Gansu 730030, China

<sup>2</sup>Department of Sports Medicine, <sup>4</sup>Department of Traditional Chinese Medicine Rehabilitation, the 940th Hospital of Joint Logistics Support Force of Chinese PLA, Lanzhou, Gansu 730050, China

<sup>3</sup>Department of Orthopedics, Yongning People's Hospital, Yinchuan, Ningxia 750100, China

<sup>5</sup>Department of Orthopedics, the Fourth Medical Center of Chinese PLA General Hospital, Beijing 100853, China

\*Corresponding author, E-mail: dong.chenhui@outlook.com

This work was supported by the Natural Science Foundation of Gansu Province (24JRRA1131), the Military Logistics Research Project (CLB21J035), the Military Medical Scientific Research Project (2021YXKY020), and the Fundamental Research Funds for the Central Universities of MCF Project (31920220108)

**[Abstract]** Anterior shoulder instability combined with superior labrum anterior-posterior (SLAP) lesions is common in military training. This complex injury has a high incidence and postoperative recurrence rate among the military training population, severely impairing training efficiency and unit combat readiness. The pathogenic mechanism of anterior shoulder instability combined with SLAP injury caused by military training-related injuries is complex. Arthroscopy is the gold standard for diagnosing this injury. The choice of surgery must be individualized based on the extent of glenoid bone defect and the type of SLAP injury. Early surgical intervention is crucial for preventing postoperative recurrence and degenerative shoulder changes. The management of anterior shoulder instability combined with SLAP injuries in military personnel should emphasize early and precise diagnosis, comprehensive

**[基金项目]** 甘肃省自然科学基金(24JRRA1131); 军队后勤科研项目(CLB21J035); 军队医学科科研项目(2021YXKY020); 中央高校重大需求培育资助项目(31920220108)

**[作者简介]** 强宁, 硕士研究生, 副主任医师, 主要从事运动医学与军事训练伤防控方面的研究

**[通信作者]** 董晨辉, E-mail: dong.chenhui@outlook.com

surgical repair, enhanced postoperative rehabilitation, and long-term follow-up. Future trends in diagnosis and treatment will move toward individualization, precision, intelligence, and multidisciplinary collaboration, necessitating enhanced military-specific clinical research and the development of dedicated databases. This review summarizes the epidemiology, pathological mechanisms, key points of clinical diagnosis and treatment, and therapeutic strategies for this complex injury, aiming to provide references for its early and precise diagnosis and treatment optimization.

**[Key words]** shoulder instability; shoulder dislocation; shoulder labrum injury; military training; arthroscopy

肩关节作为人体活动范围最大、结构最复杂的关节。在军事训练中,肩关节前向不稳常合并肩关节上孟唇前后向撕裂(superior labrum anterior posterior, SLAP)损伤<sup>[1]</sup>,已成为军事训练人群中一种重要的复合型损伤。官兵长期进行投掷、攀爬、负重等高强度上肢爆发力动作易导致肩关节前方稳定结构受损,当前向不稳同时合并SLAP损伤时可引发或加重肩关节前向不稳。这种复合损伤可引起疼痛、功能障碍,破坏关节稳定结构,形成恶性循环。近年来,肩关节前向不稳合并SLAP损伤的发生率有所上升,可能影响官兵训练效能<sup>[2]</sup>;同时增加医疗负担<sup>[3]</sup>。尽管诊疗技术不断进步,但针对军事训练背景下损伤机制、临床特点及治疗策略的研究仍显不足,导致治疗失败率和复发率较高<sup>[4]</sup>。因此,深入研究该领域具有重要临床价值和军事意义。

## 1 肩关节不稳与SLAP损伤的流行病学

普通人群中肩关节前向不稳为主要类型,约占95%,后向不稳(5%~10%)和多向不稳相对较少<sup>[5]</sup>。关节脱位是肩关节不稳患者常见主诉,其发生率可间接反映前向不稳的流行情况。研究显示,近年来美国普通人群肩关节脱位发生率达(23.92~25.20)/10万,超过50%的肩关节脱位与运动有关,居前3位的运动分别为篮球(16.4%)、美式足球(15.6%)和自行车(9%)<sup>[6]</sup>;随着对疾病认识的不断提高,美国普通人群SLAP损伤的诊断率也显著上升,从2003年的0.28%增至2013年的1.42%<sup>[7]</sup>。研究发现,在肩关节手术患者中,Bankart损伤合并SLAP损伤的发生率为11%~40%<sup>[8]</sup>,其中以II型SLAP损伤最为多见,且常与Bankart损伤并存,可进一步加剧肩关节不稳定性<sup>[9]</sup>。

与普通人群相比,军事训练的特殊性与高强度使得军事人员的肩关节损伤流行病学呈现独特特征。军事训练损伤中,骨关节及软组织损伤最为常见(约占50%)<sup>[10]</sup>,其中肩关节损伤尤为突出(占整体骨关节损伤的45%),多见于匍匐前进、手榴弹投掷和单双杠等高强度训练<sup>[11]</sup>。军事训练人群肩部损伤中前向不稳最为普遍,占比高达80.3%,后向不稳和多向不稳则分别占10.3%和9.4%<sup>[12]</sup>。由于特殊的训练任务和高强度的上肢活动,军事训练人员的肩关节脱位年发生率达1.69%~3.13%<sup>[13-15]</sup>,明显高于普通人群。此外,美国国防医学流行病学数据库显示,军人

SLAP损伤的发生率从2002年的0.31%增至2009年的1.88%,6年间确诊病例增加了5倍,明显高于普通人群<sup>[16]</sup>。目前针对军事训练致肩关节前向不稳合并SLAP损伤这一特定复合伤的流行病学特征研究不足,为诊疗带来挑战。

## 2 肩关节前向不稳与SLAP损伤的病理类型

**2.1 肩关节前向不稳的病理类型** 创伤性肩关节前脱位的损伤机制主要为肱骨头向前脱出或半脱出时,出现肩关节孟唇前下缘及孟肱韧带复合体的损伤,以及肱骨头后外上方撞击肩胛盂前下缘导致的Hill-Sachs损伤。Bankart损伤为前向不稳的主要病理解剖基础<sup>[17]</sup>,多见于肩孟前下3—6点位置(以右肩为参考),临床表现为肩关节孟唇从骨性附着处完全或部分撕脱,可分为软组织Bankart损伤与骨性Bankart损伤两种类型<sup>[18]</sup>。肩关节前向不稳多发生在肩关节过度外展、外旋时肱骨头向前方滑脱,通常造成孟唇和关节囊前下方撕裂,即经典的Bankart损伤。当Bankart损伤伴随明显的肩胛盂前下缘骨质缺损时即为骨性Bankart损伤<sup>[19]</sup>。研究发现,军人肩关节损伤中有24.4%为孤立的肩关节前部撕裂<sup>[20]</sup>,且87%急性前向脱位患者存在Bankart损伤。此外,临床发现Bankart损伤有多种变体,包括GLAD损伤(肩孟前下方软骨损伤)、ALPSA损伤(肩孟唇韧带骨膜袖状撕脱损伤)及Perthes损伤(肩孟唇撕脱但骨膜完整)等,其临床鉴别诊断较为困难,但对于明确肩关节不稳的病理状态和手术方案选择非常重要<sup>[21]</sup>。Hill-Sachs损伤是肩关节前脱位常见的继发病变,尤其多见于反复前脱位患者<sup>[22]</sup>。若Hill-Sachs损伤范围较大,可严重影响肩关节稳定性,增加复发脱位的风险<sup>[23]</sup>。肱骨孟肱韧带撕脱亦为肩关节前脱位中的重要损伤类型,可导致持续性的肩关节不稳甚至反复脱位<sup>[24]</sup>。肩关节稳定性由静力结构、动力结构和关节内负压协同作用维持,静力结构中孟肱韧带复合体由孟肱上韧带(superior glenohumeral ligament, SGHL)、孟肱中韧带(middle glenohumeral ligament, MGHL)及孟肱下韧带(inferior glenohumeral ligament, IGH L)的前后束组成,尤其IGH L的前束在肩关节外展外旋位时发挥关键的肩关节稳定作用(图1A)<sup>[25]</sup>。

**2.2 SLAP损伤分型** SLAP损伤于1990年由Snyder

等<sup>[26]</sup>首次定义并提出分型(如图1B所示),肩部SLAP损伤中以II型较为常见(占21%~75%)<sup>[27]</sup>。I型表现为上孟唇磨损、退变,但上孟唇与二头肌腱附着处仍完整;II型表现为上孟唇及二头肌腱附着区撕裂,自肩盂分离;III型表现为上孟唇桶柄样撕裂,但部分上孟唇及肱二头肌长头腱(long head of the biceps

tendon, LHBT)仍紧密附着于肩胛盂上;IV型表现为上孟唇桶柄样撕裂且撕裂累及LHBT。1995年Maffet等<sup>[28]</sup>将Bankart病变继续向上累及肱二头肌肌腱分离的SLAP II型损伤定义为SLAP V型损伤(如图1B所示)。随着认识的不断提高,目前SLAP损伤已扩展为多种类型<sup>[8,29]</sup>。

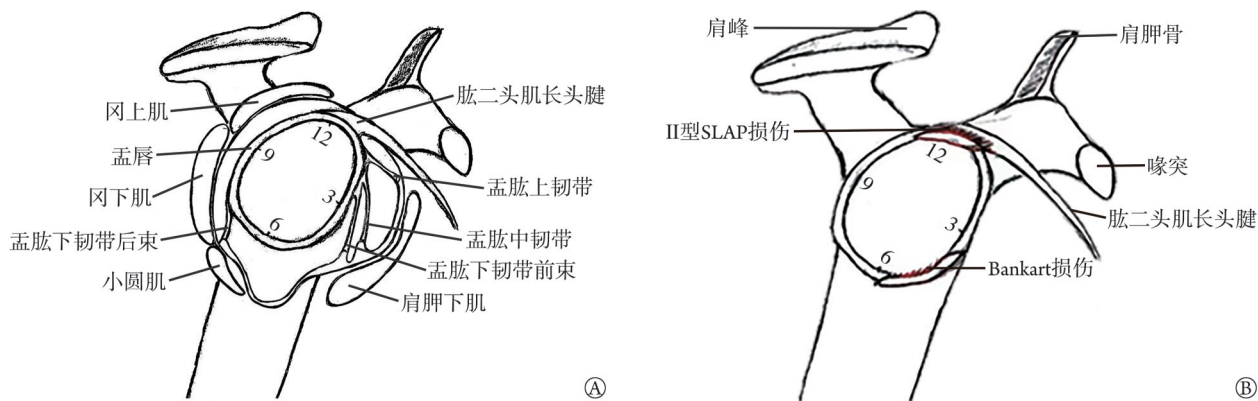


图1 肩关节盂肱韧带复合体及肩关节V型SLAP损伤(右肩)

**Fig.1** Diagram of the glenohumeral ligament complex of the shoulder joint and SLAP type V injury of the shoulder joint (right shoulder)

A. 肩关节盂肱韧带复合体: 结合患者体位(左侧卧位, 右肩朝上)及关节镜视角精准描述; B. 肩关节V型SLAP损伤是肩关节上孟唇10—2点方向自前向后的SLAP II型撕脱损伤, 同时合并肩关节前下孟唇3—6点方向的Bankart损伤。术中右肩的3、6、9、12点方向是基于时钟方位系统与解剖结构定位。SLAP. 肩关节上孟唇前后向撕裂

### 3 肩关节前向不稳与SLAP损伤的发生机制

**3.1 军事训练致肩关节前向不稳合并SLAP损伤的病理机制** 军事训练是肩关节前向不稳发生的独立危险因素<sup>[30]</sup>, 肩关节前向不稳合并SLAP损伤的机制涉及静态与动态稳定结构的失衡, 静态稳定结构受损包括: (1)肱骨头向前脱位时撞击前下孟唇, 引发Bankart损伤。(2)肩关节上方孟唇撕裂。SLAP损伤的核心是上孟唇与LHBT复合体的撕裂, 导致关节盂深度减小, 肱骨头稳定性下降。(3)关节囊松弛。反复微创伤或急性损伤导致关节囊弹性下降, 无法有效限制肱骨头移位。动态稳定结构失衡包括: (1)肩袖肌群疲劳。过度训练导致肩袖肌群(如冈上肌、冈下肌)力量下降, 无法对抗肱骨头前移力量。(2)LHBT功能异常。SLAP损伤后, LHBT作为动态稳定装置的作用减弱, 进一步加剧肩关节不稳。(3)肩胛骨动力障碍。肩胛骨位置异常(如SICK肩胛骨综合征)导致孟肱关节运动轨迹偏移, 增加孟唇与肱骨头的撞击风险。军事训练群体与普通人群发生肩关节前向不稳合并SLAP损伤的因素存在很多差异(如表1所示)。在军事训练背景下, 官兵长期进行投掷、攀爬、负重等高强度上肢爆发力动作, 使得肩关节稳定结构易于损伤, 进而导致肩关节前向不稳及SLAP损伤的发生。当肩关节前向不稳与SLAP损伤同时发生时, 其病理学特点更为复杂和严重。例

如, V型SLAP损伤即明确体现了Bankart损伤与SLAP II型损伤的合并, 这种复合损伤不仅破坏了肩关节前下方的主要稳定结构(孟唇和孟肱韧带复合体), 也进一步减弱了肱二头肌-孟唇复合体在肩关节上方的稳定作用, 导致肩关节整体稳定性显著下降, 从而增加治疗的难度和复发的风险。

在军事训练所致的肩关节前向不稳合并SLAP损伤中, 创伤性因素的多样性和强度尤为重要, 解剖结构因素(与训练负荷紧密相关)、心理因素、环境因素的影响也很显著, 这些因素均对肩关节的稳定性产生重要影响。在众多因素中, 军事训练中的日常训练项目和强度因素尤为关键

**3.2 军事训练致肩关节前向不稳与SLAP损伤的机制特点** SLAP损伤的机制包括: (1)内部撞击理论。投掷动作中, 肱骨头后上移位导致后上孟唇与肱骨头后缘撞击, 引发SLAP损伤。(2)剥离机制。LHBT在后上方孟唇处扭转, 导致孟唇“剥离”。(3)“除草机”机制。投掷减速期, LHBT扭转力导致孟唇撕裂。肩关节前向不稳与SLAP损伤之间存在明显的力学负荷差异(如表2所示), 且在不同人群中, 疾病发生的病理特点也有所不同。军事训练致肩关节前向不稳与SLAP损伤的发生机制与运动员投掷肩(throwing shoulder)存在明显差异, 投掷运动员通常表现为关节囊前方松弛和后下方关节囊的不良适应性挛缩(posterior capsular contracture)<sup>[31]</sup>, 继而产生肩

表1 军事训练群体与普通人群肩关节前向不稳合并肩关节上孟唇前后向撕裂(SLAP)损伤的因素比较

Tab.1 Comparison of causes of anterior shoulder instability and SLAP injury in military training and the general population

分类	军事训练群体	普通人群
创伤性因素	高强度训练:手榴弹投掷、单双杠、匍匐前进、400 m障碍和擒拿格斗等导致急性损伤; 反复劳损:外展和外旋位手臂造成急性损伤,导致孟肱下韧带前束及关节上孟唇(SLAP)损伤; 专项训练负荷:体操单杠训练中,肩部承受负荷较大,易出现关节囊松弛、力量薄弱的现象	跌倒或撞击:日常生活中跌倒、交通事故等; 运动损伤:体育运动中如篮球、足球等,因碰撞或摔倒导致肩关节损伤
解剖结构因素	肩关节解剖特点:结构复杂,活动范围大,但稳定性相对较差; 局部负担过重:专项训练中肩部承受负荷较大,易引发损伤	年龄与退化:随着年龄增长,肩关节退化,稳定性下降,易发生损伤; 先天性畸形:部分人群存在肩关节先天性畸形,如肩胛盂发育不良等,增加损伤风险
心理与环境因素	心理压力:军事训练中心理压力过大,导致动作不协调,增加损伤风险; 训练环境:训练场地不平整、过硬或过软,训练器械松动等增加损伤风险	心理因素:日常生活中,因焦虑、紧张等心理因素,导致肩部肌肉紧张,增加损伤风险; 环境因素:工作环境恶劣如寒冷、潮湿等,影响肩部血液循环,增加损伤风险
肌肉与关节稳定性因素	肌肉发育不平衡:肩部肌肉发育不平衡,训练中导致肩关节稳定性下降,易引发损伤	姿势不当:长期保持不良姿势,如圆肩驼背,导致肩胛骨不稳,引发肩关节损伤
日常训练项目和强度因素	专项训练动作:如投弹、障碍等高强度的军事训练项目,动作不规范或保护不到位易引发损伤	日常活动负荷:长期从事需要肩部活动的职业,但负荷相对军事训练较小

关节内撞击,包括上孟唇和肱二头肌腱附着处病变,肩袖下方关节侧部分撕裂并逐步发展为全层撕裂,以及前下关节囊或孟唇撕裂<sup>[32]</sup>;在临床诊疗过程中发现,尤其在引体向上或肩关节投掷运动过程中容易发生肩关节前向不稳和SLAP损伤,后关节囊挛缩及肩袖损伤相对少见,然而这类数据在军事训练伤相关研究中并没有充分的描述和证实。

**3.3 肩关节前向不稳与SLAP损伤的机制关联** 近年来研究发现,肩关节前向不稳与SLAP损伤之间存在复杂且密切的相互关系,两者可能互为因果,共同加重肩关节疼痛和功能障碍<sup>[33]</sup>。有研究报道, Bankart 损伤患者中高达 45% 合并 SLAP 损伤,且

SLAP 损伤以 V 型最为多见(48%)<sup>[34]</sup>。常见的 SLAP 损伤机制包括手臂的牵拉、挤压负荷、反复的过顶运动、肘关节突然伸直造成的间接牵拉伤<sup>[32]</sup>。由于肩关节囊松弛,患者在进行长期反复的肱二头肌长头肌腱牵拉锻炼时易造成上孟唇损伤;SLAP 损伤通常发生于 LHBT 起点处,在过顶运动的投掷过程中,肩关节常经受巨大的旋转力和牵引力<sup>[35]</sup>,尤其在反复过头运动(如军事训练中投弹、引体向上)过程中,导致 LHBT 附着处的孟唇撕裂,使得肩关节稳定性下降<sup>[33]</sup>。

肩关节前向不稳与 SLAP 损伤通过解剖结构破坏、生物力学应力异常及共同病理因素(如急性创

表2 肩关节前向不稳与SLAP损伤的力学负荷差异

Tab.2 The mechanical load differences between anterior instability of the shoulder joint and SLAP injury

对比维度	肩关节前向不稳	SLAP 损伤
损伤机制	孟肱关节前下方结构(孟唇、关节囊)撕裂,导致肱骨头前向移位	上孟唇自前向后撕裂,累及 LHBT 附着点
主要受力方向	向前外力(如撞击、牵拉)	剪切力+扭转力(复合应力)
典型受力场景	(1)匍匐前进时肩部过度外展外旋;(2)摔倒时手撑地导致急性撞击;(3)单杠训练中肩关节过度外展外旋(原理为肩背肌群收缩使肩关节外展外旋,类似肩关节前方恐惧试验);(4)投掷动作中肩部前向应力集中	(1)单杠训练中肩关节过度外展外旋(原理为肩关节外展外旋位肱二头肌关节盂上方附着处的牵拉);(2)手榴弹投掷时肱骨头后上移位撞击孟唇;(3)双杠训练中肩关节过度外展外旋;(4)单兵负重(背囊过重)增加肩关节剪切力
力学负荷模式	急性创伤(如直接撞击)或慢性劳损	重复性过头运动(如投掷)或急性牵拉(如手臂被暴力牵拉)
关键损伤结构	孟肱关节前下方(Bankart 损伤)	上孟唇及 LHBT 附着点
动态稳定失衡	肩袖肌群(冈上肌、冈下肌)疲劳或力量不足,无法对抗肱骨头前移力	LHBT 在外展外旋位扭转,导致孟唇剥离
军事训练高风险动作	匍匐前进、400 m 障碍、引体向上、投掷训练	引体向上、手榴弹投掷、双杠臂屈伸

损伤机制:肩关节前向不稳以肩关节前下方孟唇撕裂为主,SLAP 损伤以上孟唇撕裂和 LHBT 损伤为特征,两者都可合并关节囊松弛。受力方向:肩关节前向不稳受向前外力影响,SLAP 损伤受剪切力和扭转力复合作用。典型受力场景:军事训练中,匍匐前进、400 m 障碍、引体向上、投掷训练易导致肩关节前向不稳,引体向上、手榴弹投掷、双杠臂屈伸等动作易引发 SLAP 损伤。LHBT. 肱二头肌长头腱;SLAP. 肩关节上孟唇前后向撕裂

伤、慢性劳损、解剖变异与肌肉失衡等)相互关联。在肩关节的解剖学基础与动静态稳定机制方面,静态稳定结构中的上孟唇与LHBT形成复合体,扩大肱骨头与关节盂的接触面积,增强前向稳定性;动态稳定结构中的肱二头肌和肩部其他肌肉协同维持,通过肌肉收缩限制肱骨头异常移位<sup>[36]</sup>。在肩关节的生物力学相互作用方面,跌倒导致肩关节脱位时,上臂外展位撞击地面,肱骨头撞击关节盂前下缘,引发Bankart损伤;前向不稳时应力集中,肱骨头前移挤压上孟唇区域使其承受异常剪切力和挤压力,并可能向上延伸至SLAP区域,从而引发SLAP损伤<sup>[32]</sup>。反复过头运动的慢性劳损(如投掷)亦可导致LHBT牵拉上孟唇,逐步引发SLAP损伤。投掷运动员因反复外展外旋,后关节囊挛缩导致肱骨头后上移位,上孟唇承受异常应力,增加上孟唇剪切力,诱发SLAP损伤<sup>[31]</sup>。SLAP损伤后上孟唇撕脱直接破坏肩关节上孟唇及LHBT-孟唇复合体,LHBT-孟唇复合体无法有效限制肱骨头前移,削弱肩关节前向静态稳定机制从而加剧前向不稳,导致肱骨头前向移位风险增加,进一步降低前向稳定性并形成恶性循环。两者相互诱发和促进发展,临床诊疗时需加以综合考量<sup>[33]</sup>。

#### 4 肩关节前向不稳和SLAP损伤的临床诊治要点

**4.1 肩关节前向不稳** 肩关节前向不稳的临床特点和危险因素涉及多个方面。研究发现,年轻患者尤其是30岁以下群体,在首次脱位后复发率较高,术后失败的风险也较大<sup>[37]</sup>。男性患者的肩关节脱位比例明显高于女性<sup>[38]</sup>,但性别是否为独立预测因素仍存在争议<sup>[39]</sup>。研究表明,肩关节脱位侧与优势手之间并没有明显关系<sup>[40]</sup>,但对于投掷运动员<sup>[41]</sup>或特定类型的孟唇撕裂患者而言,这一因素可能具有重要意义<sup>[42]</sup>。尽管吸烟在军事训练人群中的研究尚无确切结论<sup>[43]</sup>,但吸烟可能影响组织的愈合过程并增加术后并发症,因此,术前戒烟仍被认为是有益的举措<sup>[44]</sup>。全身关节和韧带松弛(Beighton评分 $\geq 4$ 分)被认为是复发性肩关节不稳的重要预测因素,且与更宽的Hill-Sachs病变密切相关<sup>[45]</sup>。此外,关节孟骨缺损是一个关键因素,当缺损量达到13.5%~20.0%时为亚临界水平,而超过20.0%则可显著增加术后复发的风险<sup>[46]</sup>。肱骨头的骨缺损(Hill-Sachs病变)可显著增加脱位的风险,而传统的测量方法(如深度、宽度、P/R比值、弧度百分比等)则存在一定局限性<sup>[47]</sup>。通过评估肩关节盂轨迹(glenoid track)和Hill-Sachs间距,能够判断Hill-Sachs损伤是否属于“轨迹外损伤”,后者更易导致肩关节再脱位,往往需要手术干预<sup>[48]</sup>。综合考虑以上因素,对于评估患者肩关节前向不稳

的风险并指导临床治疗具有重要意义。

**4.2 术前影像学评估** 肩关节X线检查可排除骨折等其他骨的病变并显示骨性Bankart损伤。CT检查可提供更清晰的关节盂骨性结构图像,特别是三维CT可精准量化肩孟骨缺损程度<sup>[49]</sup>,临床上多借助CT三维重建明确骨缺损大小,从而指导手术方式的选择<sup>[50]</sup>。MRI检查可清晰地显示孟唇的形态、位置以及损伤的程度和范围,对于发现肩关节孟唇撕裂等伴随损伤具有重要意义。

**4.3 手术治疗** 关节镜手术是治疗肩关节前向不稳合并SLAP损伤的有效微创手段<sup>[51]</sup>。因此,关节镜下手术修复此类损伤已成为当前骨科领域研究热点和临床实践的重要方向。一项回顾性研究发现,开放和关节镜下稳定手术在高需求的军事人群中均取得了良好的效果<sup>[52]</sup>。关节镜下修复Bankart损伤合并SLAP损伤的联合病变可能存在技术困难,然而在关节内病变得适当诊断和治疗可获得良好的效果<sup>[53]</sup>。笔者团队建议在修复SLAP损伤后,再处理Bankart损伤。

**4.3.1 手术治疗策略** 手术方式的选择基于关节盂的骨缺损程度制定(如图2所示)。(1)关节镜下Bankart损伤修复术是治疗创伤性肩关节前向不稳的有效手术方法<sup>[54]</sup>。(2)介于13.5%~20.0%的亚临界关节盂骨缺损,在修复骨性Bankart损伤的同时可选择Remplissage术<sup>[55]</sup>。Hill-Sachs病变宽度 $\geq 20$  mm和(或)关节盂骨缺损达关节盂面积的13.5%的高危患者,其Remplissage手术的再脱位率显著降低<sup>[56-59]</sup>。在亚临界关节盂骨缺损患者中,LHBT转位(biceps tenodesis)可作为一种有效的替代方案,将肱二头肌肌腱转位到肩关节前方,利用其肌腱的力量来增强肩关节前方的稳定性,弥补因骨性Bankart损伤导致的肩关节前方稳定结构的丧失<sup>[60]</sup>。(3)骨性Bankart损伤骨缺损面积 $> 20\%$ 时,肩关节前向不稳的风险显著增加,关节镜手术治疗效果也随之降低<sup>[61]</sup>。目前的研究表明,当肩孟骨缺损 $> 20\%$ 时,Latarjet手术被认为是治疗肩关节前向不稳的金标准,可降低肩关节脱位复发风险<sup>[62]</sup>;自体髂骨骨移植增强术也是一种替代方法,可恢复关节盂与肱骨头的接触面积<sup>[63]</sup>。(4)肩关节SLAP损伤不同类型对肩关节稳定性的影响不同,手术方法选择亦存在差异(如表3所示)。肩关节SLAP损伤根据分型选择不同的手术方式,包括清创术、SLAP损伤修复术、肱二头肌切断术或肱二头肌肌腱固定术<sup>[64]</sup>。SLAP II—IV型损伤首选关节镜下使用锚钉、缝线等材料进行缝合修复,以恢复孟唇的正常解剖学外观。SLAP损伤修复过程中应根据具体情况考虑肱二头肌肌腱固定术(biceps tenodesis)<sup>[65]</sup>,以更有利于恢复肩关节的力量。

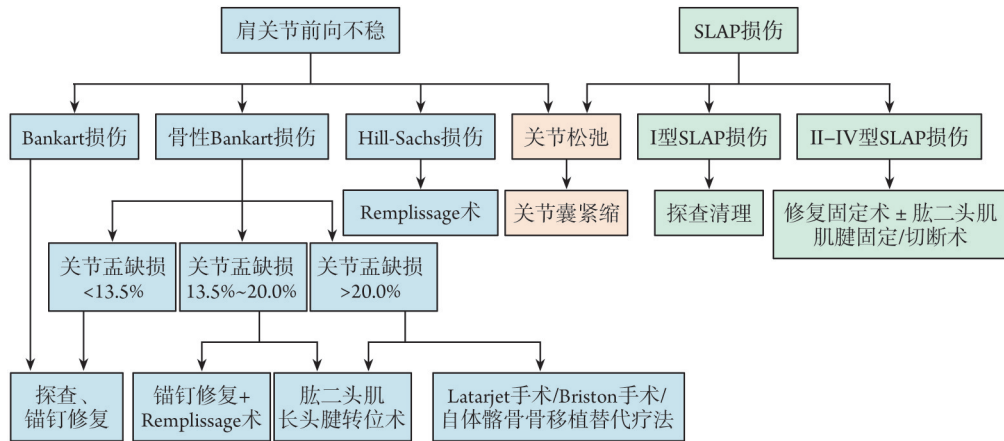


图2 肩关节前向不稳和(或)上孟唇前后向撕裂(SLAP)损伤的手术决策要点

Fig.2 Key points for surgical decision-making in anterior shoulder instability and (or) superior labrum anterior posterior (SLAP) injury

Bankart损伤. 肩关节前下孟唇撕裂损伤; 骨性Bankart损伤. Bankart损伤伴随明显的肩胛盂前下缘骨质缺损; Hill-Sachs损伤. 肩关节前脱位时肱骨头后外上方撞击肩胛盂前下缘形成特征性的肱骨头后上方压缩性骨折凹陷; Remplissage手术. 关节镜下冈下肌腱及后关节囊填充术; Bristow手术的核心特征在于部分喙突截骨, 将其转移并固定于肩胛盂前下方, 形成“骨挡”结构以直接阻挡肩关节前向过度移位; Latarjet手术. 通过将肩胛骨喙突截骨并移位固定至肩关节盂前下方, 以恢复关节面的稳定性

表3 肩关节上孟唇前后向撕裂(SLAP)损伤对肩关节稳定性的影响和手术方法要点

Tab.3 The impact of superior labrum anterior posterior (SLAP) Injuries of the shoulder joint on shoulder joint stability and key points of surgical procedures

损伤分型	对肩关节稳定性的影响	原因分析	手术方法
I型	相对较小	孟唇的附着并未受到严重破坏, 肩关节的稳定性未受到很大影响	单纯关节镜下清理孟唇组织, 注意保存正常上孟唇及肱二头肌肌腱附着部位
II型	显著影响肩关节的稳定性	孟唇和二头肌腱的附着区是维持肩关节稳定性的重要结构。撕裂后, 这些结构无法有效发挥作用, 导致肩关节稳定性下降	采用单锚定、双锚钉、单锚钉水平褥式缝合、单锚钉双缝线单纯缝合
III型	相对较小, 但仍可能引起肩关节不适和功能障碍	虽然孟唇的游离缘呈桶柄样撕裂并可向下翻转移位至关节内, 但孟唇的周边部位仍牢固附着于上部肩盂, 且肱二头肌长头腱(LHBT)的止点保持完整	单纯关节镜下清理孟唇组织, 注意保存正常上孟唇及肱二头肌肌腱附着部位
IV型	严重影响肩关节的稳定性	撕裂不仅涉及孟唇, 还累及LHBT。这些结构的损伤导致肩关节稳定性严重下降, 并可能引起肩关节明显的疼痛和运动功能严重受限	根据肱二头肌肌腱撕裂情况决定手术方式, 特别是老年人肱二头肌肌腱变性, 大部分撕裂, 可行肱二头肌肌腱沟固定

**4.3.2 初次肩关节前脱位的早期手术干预** 初次肩关节前脱位患者早期手术优于保守治疗<sup>[66]</sup>。初次肩关节脱位经保守治疗后复发的概率高达47%~89%<sup>[67]</sup>, 尤其是30岁以下的年轻、运动活跃的男性, 其复发风险更高, 接受手术治疗的患者复发率可降至10.1%<sup>[68]</sup>。有学者发现, 与单一术前脱位相比, 二次脱位的肩关节复发风险增加>7倍<sup>[69]</sup>。与二次脱位后接受手术的患者相比, 首次肩关节前脱位后立即行关节镜稳定手术可显著降低复发脱位的风险<sup>[70]</sup>; 发生肩关节骨关节炎(osteoarthritis, OA)的严重程度与患者年龄、首次脱位时的年龄和脱位次数呈明显正相关<sup>[71]</sup>。对于首次肩关节前脱位的士兵, 建议立即行手术治疗Bankart损伤, 以最大限度减少复发和肩关节退行性改变的发生<sup>[72]</sup>。

**4.3.3 肩关节不稳手术的个体化策略** 对于我国普通人群, 关节盂缺损≥25%往往适用Latarjet手术, 但

对于军人群体, 关节盂缺损≥20%则需考虑行Latarjet手术<sup>[73]</sup>。对于运动员的投掷肩, 手术方式的决策与其他人群有实质性的区别, 由于长时间的竞技训练, 在投掷过程中肩部受到巨大的旋转力和牵引力, 孟肱关节前方关节囊松弛并出现关节囊的不良适应性挛缩<sup>[74]</sup>, 运动过程中出现内撞击, 手术往往需要进行前关节囊的修整和后下方关节囊切开术。癫痫发作患者较普通人群具有更多的既往脱位史和术前骨丢失, 因此开放稳定手术可能是更好的选择<sup>[75]</sup>。

## 5 肩关节前向不稳与SLAP损伤的术后并发症和评估方法

**5.1 治疗的挑战: 并发症、复发与退行性变** 肩关节镜术后并发症包括手术部位感染、关节积血、积液、关节周围软组织粘连、关节组织损伤、神经损伤(如感觉异常、肌力下降)等。术后腋神经麻痹占有所有

关节镜稳定手术的0.2%，神经损伤发生率为0.3%，受累神经通常为腋神经，且在接受关节囊或盂肱韧带修复的肩关节中发生率较高<sup>[76]</sup>。关节镜下 Bankart 损伤修复感染率为0.22%，锚钉松动也是肩关节不稳患者的并发症之一，锚钉置入方向应尽量与肩胛盂表面垂直才能有效避免松动<sup>[77]</sup>。关节镜下 Bankart 损伤修复的常见并发症是肩关节僵硬，尤其是外旋受限。一项研究发现，1.6%的患者术后出现肩关节僵硬，但均可通过物理治疗恢复。关节镜 Bankart 损伤修复术后复发率为4%~19%，当外科医师熟练掌握适应证和手术技术后，关节镜下 Bankart 损伤修复后不稳定的复发率可低至8%<sup>[78]</sup>。有研究报道关节镜 Bankart 损伤修复术后5年复发率仍高达7.4%<sup>[79-80]</sup>。在美国40岁以下肩关节前向不稳患者中，约1/4在首次不稳事件后平均随访15年时出现症状性OA<sup>[81]</sup>。脱位后肩关节严重OA的风险是普通人群的10~20倍<sup>[82]</sup>。研究表明，近5年来普通人群V型SLAP损伤术后的复发率为5%~26%，且大多数研究发现，Bankart 损伤合并SLAP损伤的脱位和返修率明显高于单纯Bankart 损伤<sup>[83,84]</sup>。目前对军事训练致肩关节前向不稳的临床研究有限，大多研究证据来源于普通人群。

**5.2 术后的系统评估** 肩关节前向不稳合并SLAP损伤术后需要系统的评估。通过X线片、计算机断层扫描(CT)、磁共振成像(MRI)可评估盂唇及周围韧带等软组织的修复情况。(1)并发症评估：及时发现并处理可能出现的并发症，如感染、神经损伤、关节僵硬等。(2)疼痛评估：采用疼痛评分量表[如视觉模拟评分法(visual analogue scale, VAS)]评估患者疼痛程度，了解疼痛是否减轻或消失。(3)功能性评估：评估患者肩关节的实际功能恢复情况，包括日常生活和工作中的使用情况。(4)关节活动度：测量关节的前屈、后伸、外展、内收、内旋和外旋等活动度，评估关节功能恢复情况。(5)稳定性评估：观察患者在进行日常活动时肩关节的稳定性，如是否出现再次脱位或半脱位的情况。(6)肩关节的稳定性和功能：采用特殊测试如空罐测试、压腹试验等评估。(7)问卷调查：采用VAS、Rowe 肩关节评分、Constant-Murley 评分、美国肩肘外科医师评分(ASES)问卷等评估患者的主观感受和功能恢复情况。以上方法可相互补充，共同构成一个全面的评估体系，以确保手术效果的最大化和患者康复的顺利进行。

## 6 军事训练致肩关节前向不稳合并SLAP损伤的治疗策略重点

军事人员因长期高强度训练，肩关节前向不稳合并SLAP损伤发生率显著高于普通人群，且症状复杂、治疗难度大及复发风险高，严重影响训练效能

与职业寿命<sup>[53,86]</sup>。发生此类损伤后，若未及时诊断或治疗不当，极易导致反复脱位和肩关节功能下降<sup>[87]</sup>。临床研究证实，关节镜下同时修复II型SLAP损伤和LHBT附着点可显著提高肩关节的整体稳定性，降低术后不稳定复发的风险<sup>[88]</sup>。

军事训练人群中，肩关节前向不稳合并SLAP损伤的手术决策需兼顾损伤严重程度、功能需求及职业特殊性。军事训练对肩关节稳定性要求极高。若保守治疗(如休息、抗炎药物、物理治疗)未能恢复功能或疼痛持续存在，应优先考虑手术治疗。手术的目标是实现最低的复发率、恢复重返军事训练的能力，并获得更好的功能恢复<sup>[72]</sup>。对于肩关节前向不稳手术指征需通过影像学 and 查体(如O'Brien 试验、挤压-旋转试验)明确不稳程度(如Bankart 损伤、Hill-Sachs 损伤)。对于合并II型及以上SLAP损伤(如盂唇与LHBT分离、桶柄样撕裂等)或保守治疗无效的I型损伤需要手术治疗<sup>[89]</sup>。若Hill-Sachs 损伤骨缺损较大，需行Remplissage 技术填充骨缺损以防止复发脱位。开放手术仅用于个别复杂病例(如关节镜下Latarjet 手术无法解决的严重关节盂骨缺损、临床上无法手法复位的陈旧性肩关节脱位等)。针对军事人员肩关节前向不稳合并SLAP损伤，临床应重点强调以下解决策略。(1)多学科协作：需由运动医学医师、康复师和军事训练专家共同制定治疗方案。(2)强化早期诊断、早期治疗意识，充分利用MRI及关节镜明确盂唇损伤的类型与严重程度。(3)术中仔细评估：评估并修复前下盂唇损伤和关节囊韧带损伤，避免遗漏其他潜在不稳定因素。针对合并II型SLAP损伤的患者，关节镜下应同时修复上盂唇及LHBT附着点。(4)预防复发：关注术后的康复训练，注重动态稳定性肌群强化和协调性训练提升整体康复效果<sup>[90]</sup>，避免术后过顶动作中的暴力牵拉以降低复发风险。(5)长期随访：术后需定期复查，监测肩关节稳定性及功能恢复情况，助力患者重返训练。

## 7 总结与展望

肩关节前向不稳与SLAP损伤存在明显相关性，针对军事训练伤人群，早期精准诊断及积极的手术干预可显著改善预后，从而提高军事人员的训练质量和服役年限。军事训练致肩关节前向不稳合并SLAP损伤的诊疗，未来将逐步向个体化、精准化方向发展。康复治疗科学性和系统性也将进一步增强，通过制定专业化、标准化的康复指导手册和引进智能化康复设备，可显著提升术后康复质量、缩短恢复周期，降低复发率。多学科协作将成为军事训练致肩关节前向不稳合并SLAP损伤诊疗的新常态，诊疗体系将整合骨科、运动医学、康复医学、

影像医学等学科资源,形成完整的“预防-诊断-治疗-康复”一体化诊疗模式,全面提升医疗救治能力。与此同时,应加强军事训练伤临床数据的规范化记录,建设完善的电子信息病历系统及大数据平台,积累大量真实、可靠的临床数据,应用人工智能技术实现肩关节损伤的智能化筛查、诊断和风险评估,为军事训练伤的精准防治提供强有力的循证医学支撑。军事训练致肩关节前向不稳合并SLAP损伤的治疗创新,高度依赖生物力学与材料学的跨学科融合。生物力学可解析损伤机制,指导精准修复和康复;材料学通过生物可吸收材料融合新技术,提升修复强度与耐磨性,满足高强度训练需求<sup>[9]</sup>,推动“精准修复-快速康复”目标的实现。

目前国内针对军事训练致肩关节前向不稳合并SLAP损伤的相关研究尚处于初步阶段,很多临床结论尚需借鉴和转化民用运动医学研究成果。因此,未来需加强军事特色的临床研究,建立军事人员特有的肩关节损伤数据库,开展前瞻性多中心研究,以更好地指导临床诊治和康复策略。

#### 【参考文献】

- [1] Green CK, Scaliato JP, Sandler AB, *et al.* Outcomes following combined posterior labral and SLAP repair in military patients younger than 35 years[J]. *Am J Sports Med*, 2023, 51(10): 2635-2641.
- [2] Yow BG, Wade SM, Bedrin MD, *et al.* The incidence of posterior and combined AP shoulder instability treatment with surgical stabilization is higher in an active military population than in the general population: findings from the US Naval Academy[J]. *Clin Orthop Relat Res*, 2021, 479(4): 704-708.
- [3] Cameron K L, Mauntel T C, Owens B D. The Epidemiology of Glenohumeral Joint Instability: Incidence, Burden, and Long-term Consequences[J]. *Sports Med Arthrosc Rev* 2017;25(3): 144-149.
- [4] Mescher PK, Bedrin MD, Yow BG, *et al.* Nonoperative treatment of isolated posterior glenohumeral instability in an active military population: effect of glenoid and acromial morphology[J]. *Am J Sports Med*, 2024, 52(13): 3349-3356.
- [5] Ralph JE, Hurley ET, Lunn K, *et al.* Outcomes of arthroscopic stabilization for posterior shoulder instability: a systematic review [J]. *J Shoulder Elbow Surg*, 2024, 33(11): 2530-2538.
- [6] Patrick CM, Snowden J, Eckhoff MD, *et al.* Epidemiology of shoulder dislocations presenting to United States emergency departments: an updated ten-year study[J]. *World J Orthop*, 2023, 14(9): 690-697.
- [7] Dougherty MC, Kulenkamp JE, Boyajian H, *et al.* National trends in the diagnosis and repair of SLAP lesions in the United States[J]. *J Orthop Surg (Hong Kong)*, 2020, 28(1): 2309499019888552.
- [8] Sankaya B, Bozkurt C, Gül O, *et al.* Comparison of the clinical results of isolated Bankart and SLAP 5 lesions after arthroscopic repair[J]. *Jt Dis Relat Surg*, 2020, 31(2): 223-229.
- [9] Gobeze R, Zurakowski D, Lavery K, *et al.* Analysis of interobserver and intraobserver variability in the diagnosis and treatment of SLAP tears using the Snyder classification[J]. *Am J Sports Med*, 2008, 36(7): 1373-1379.
- [10] 肖树文,潘昭勋,孙超,等.实战化训练分业阶段肩关节过顶运动伤的流行病学调查研究[J]. *中国运动医学杂志*, 2017, 36(12): 1092-1096.
- [11] 程毅,李凭跃,马向阳,等.军事训练致肩关节部位损伤情况及不同课目致伤的影响因素分析[J]. *解放军预防医学杂志*, 2020, 38(10): 13-15.
- [12] Owens BD, Duffey ML, Nelson BJ, *et al.* The incidence and characteristics of shoulder instability at the United States Military Academy[J]. *Am J Sports Med*, 2007, 35(7): 1168-1173.
- [13] Owens B D, Dawson L, Burks R, *et al.* Incidence of shoulder dislocation in the United States military: demographic considerations from a high-risk population[J]. *J Bone Joint Surg Am*, 2009, 91(4): 791-796.
- [14] Wolfe JA, Christensen DL, Mauntel TC, *et al.* A history of shoulder instability in the military: where we have been and what we have learned[J]. *Mil Med*, 2018, 183(5-6): e158-e165.
- [15] Wolfley CN, Defoor MT, Antosh IJ, *et al.* Treatment of a combined pectoralis major tear, anterior labral tear, and humeral avulsion of the glenohumeral ligament (HAGL) in an active duty soldier[J]. *Mil Med*, 2022, 187(3-4): e530-e534.
- [16] Waterman BR, Cameron KL, Hsiao M, *et al.* Trends in the diagnosis of SLAP lesions in the US military[J]. *Knee Surg Sports Traumatol Arthrosc*, 2015, 23(5): 1453-1459.
- [17] Hintermann B, Gächter A. Arthroscopic findings after shoulder dislocation[J]. *Am J Sports Med*, 1995, 23(5): 545-551.
- [18] Oenning S, Wermers J, Taenzler S, *et al.* Glenoid concavity affects anterior shoulder stability in an active-assisted biomechanical model [J]. *Orthop J Sports Med*, 2024, 12(6): 23259671241253836.
- [19] Yoon AH, Sandler AB, Scaliato JP, *et al.* Comparison of glenoid bone loss after unidirectional *versus* combined shoulder instability in a military population[J]. *Orthop J Sports Med*, 2025, 13(1): 23259671241311944.
- [20] Woods A, Teng WH, De Toledo Z, *et al.* Shoulder instability in military personnel: diagnosis and outcomes of arthroscopic stabilisation[J]. *BMJ Mil Health*, 2024, 170(e2): e139-e143.
- [21] Ladd LM, Crews M, Maertz NA. Glenohumeral joint instability: a review of anatomy, clinical presentation, and imaging[J]. *Clin Sports Med*, 2021, 40(4): 585-599.
- [22] Etoh T, Yamamoto N, Shinagawa K, *et al.* Mechanism and patterns of bone loss in patients with anterior shoulder dislocation[J]. *J Shoulder Elbow Surg*, 2020, 29(10): 1974-1980.
- [23] Cong T, Charles S, Reddy RP, *et al.* Defining critical humeral bone loss: inferior craniocaudal Hill-Sachs extension as predictor of recurrent instability after primary arthroscopic bankart repair[J]. *Am J Sports Med*, 2024, 52(1): 181-189.
- [24] Jezycycki T, Jungmann F, Werth J, *et al.* [Imaging of posttraumatic shoulder instability: Current concepts] [J]. *Radiologie (Heidelb)*, 2024, 64(2): 134-141.
- [25] Burkart AC, Debski RE. Anatomy and function of the glenohumeral ligaments in anterior shoulder instability[J]. *Clin Orthop Relat Res*, 2002, (400): 32-39.
- [26] Snyder SJ, Karzel RP, Del Pizzo W, *et al.* SLAP lesions of the shoulder[J]. *Arthroscopy*, 1990, 6(4): 274-279.
- [27] 杨智涛,张明涛,周建平,等.肩关节上孟唇后部损伤关节镜手术治疗进展[J]. *中国骨伤*, 2023, 36(2): 193-198.

- [28] Maffet MW, Gartsman GM, Moseley B. Superior labrum-biceps tendon complex lesions of the shoulder[J]. *Am J Sports Med*, 1995, 23(1): 93-98.
- [29] Kandeel AA. Type V superior labral anterior-posterior (SLAP) lesion in recurrent anterior glenohumeral instability[J]. *J Shoulder Elbow Surg*, 2020, 29(1): 95-103.
- [30] 王键, 薛剑, 吴金春. 训练伤致肩关节脱位的临床特点分析[J]. *吉林医学*, 2024, 45(6): 1288-1292.
- [31] Burkhart SS, Morgan CD, Kibler WB. The disabled throwing shoulder: spectrum of pathology part III: the SICK scapula, scapular dyskinesis, the kinetic chain, and rehabilitation[J]. *Arthroscopy*, 2003, 19(6): 641-661.
- [32] Funakoshi T, Takahashi T, Shimokobe H, *et al*. Arthroscopic findings of the glenohumeral joint in symptomatic anterior instabilities: comparison between overhead throwing disorders and traumatic shoulder dislocation[J]. *J Shoulder Elbow Surg*, 2023, 32(4): 776-785.
- [33] Feng S, Chen J, Zhang J, *et al*. [Research progress on the relationship between shoulder instability and superior labrum anterior posterior lesion][J]. *Zhongguo Xiu Fu Chong Jian Wai Ke Za Zhi*, 2022, 36(2): 135-142.
- [34] Ogul H, Ayyildiz V, Pirimoglu B, *et al*. Magnetic resonance arthrographic demonstration of association of superior labrum anterior and posterior lesions with extended anterior labral tears[J]. *J Comput Assist Tomogr*, 2019, 43(1): 51-60.
- [35] Bauer S, Collin P, Zumstein MA, *et al*. Current concepts in chronic traumatic anterior shoulder instability[J]. *EFORT Open Rev*, 2023, 8(6): 468-481.
- [36] Almajed YA, Hall AC, Gillingwater TH, *et al*. Anatomical, functional and biomechanical review of the glenoid labrum[J]. *J Anat*, 2022, 240(4): 761-771.
- [37] Panzram B, Kentar Y, Maier M, *et al*. Mid-term to long-term results of primary arthroscopic Bankart repair for traumatic anterior shoulder instability: a retrospective study[J]. *BMC Musculoskelet Disord*, 2020, 21(1): 191.
- [38] Vopat ML, Coda RG, Giusti NE, *et al*. Differences in outcomes between anterior and posterior shoulder instability after arthroscopic bankart repair: a systematic review and meta-analysis [J]. *Orthop J Sports Med*, 2021, 9(5): 23259671211006437.
- [39] Albright JA, Meghani O, Lemme NJ, *et al*. Characterization of shoulder instability in rhode island: incidence, surgical stabilization, and recurrence[J]. *R I Med J* (2013), 2022, 105(5): 56-62.
- [40] Lim CR, Yap C, Campbell P. Hand dominance in traumatic shoulder dislocations[J]. *JSES Open Access*, 2018, 2(2): 137-140.
- [41] Nimse A, Patel N, Pardiwala D. Criterion-based rehabilitation and return to play in fast bowlers following arthroscopic bankart repair: recommendations based on a detailed clinical review[J]. *Indian J Orthop*, 2023, 57(10): 1565-1574.
- [42] Miller LM, Austin CN, Reddy RP, *et al*. Preoperative factors associated with 180°, 270°, and 360° labral tears[J]. *J Shoulder Elbow Surg*, 2024, 33(6s): S37-S42.
- [43] Alkaduhimi H, Willigenburg NW, Wessel RN, *et al*. Ninety-day complication rate based on 532 Latarjet procedures in Dutch hospitals with different operation volumes[J]. *J Shoulder Elbow Surg*, 2023, 32(6): 1207-1213.
- [44] Verweij LPE, Van Iersel TP, Van Deurzen DFP, *et al*. "Nearly off-track lesions" or a short distance from the medial edge of the Hill-Sachs lesion to the medial edge of the glenoid track does not seem to be accurate in predicting recurrence after an arthroscopic Bankart repair in a military population: a case-control study[J]. *J Shoulder Elbow Surg*, 2023, 32(4): e145-e152.
- [45] Lim JR, Lee HM, Yoon TH, *et al*. Association between excessive joint laxity and a wider Hill-Sachs lesion in anterior shoulder instability[J]. *Am J Sports Med*, 2021, 49(14): 3981-3987.
- [46] Dickens JF, Owens BD, Cameron KL, *et al*. The effect of subcritical bone loss and exposure on recurrent instability after arthroscopic bankart repair in intercollegiate american football[J]. *Am J Sports Med*, 2017, 45(8): 1769-1775.
- [47] 潘正烽, 黄富国, 李箭, 等. 肩关节前向不稳中骨缺损诊断技术及评估方法的研究进展[J]. *中国修复重建外科杂志*, 2019, 33(6): 762-767.
- [48] Apostolakis JM, Wright-Chisem J, Gulotta LV, *et al*. Anterior glenohumeral instability: current review with technical pearls and pitfalls of arthroscopic soft-tissue stabilization[J]. *World J Orthop*, 2021, 12(1): 1-13.
- [49] Zinner MA, Neufeld EV, Goodwillie AD. The radiologic evaluation and clinical significance of glenohumeral bone loss in anterior shoulder instability[J]. *Clin Med*, 2024, 13(24): 7708.
- [50] Stefaniak J, Olmos M, Chelli M, *et al*. The glenoid track concept is insufficient to predict Bankart failures: a computed tomography scan study[J]. *JSES Int*, 2024, 8(3): 434-439.
- [51] Cole BJ, L'Insalata J, Irrgang J, *et al*. Comparison of arthroscopic and open anterior shoulder stabilization. A two to six-year follow-up study[J]. *J Bone Joint Surg Am*, 2000, 82(8): 1108-1114.
- [52] Pimple MK, Dacosta A, Clasper JC. Management of shoulder instability in a military population[J]. *J R Army Med Corps*, 2008, 154(1): 38-40.
- [53] Ozbaydar MU, Tekin C, Kocabaş R, *et al*. [Arthroscopic repair of combined superior labrum anterior posterior and Bankart lesions][J]. *Acta Orthop Traumatol Turc*, 2006, 40(2): 134-139.
- [54] Harada Y, Iwahori Y, Kajita Y, *et al*. Return to sports after arthroscopic Bankart repair in teenage athletes: a retrospective cohort study[J]. *BMC Musculoskelet Disord*, 2023, 24(1): 64.
- [55] Feng S, Li H, Chen Y, *et al*. Bankart repair with remplissage restores better shoulder stability than bankart repair alone, and medial or two remplissage anchors increase stability but decrease range of motion: a finite element analysis[J]. *Arthroscopy*, 2022, 38(11): 2972-2983.e2973.
- [56] Macdonald P, Mcrae S, Old J, *et al*. Arthroscopic Bankart repair with and without arthroscopic infraspinatus remplissage in anterior shoulder instability with a Hill-Sachs defect: a randomized controlled trial[J]. *J Shoulder Elbow Surg*, 2021, 30(6): 1288-1298.
- [57] 邢基斯, 卢明峰, 赵立连, 等. 关节镜下 Bankart 损伤修复联合 Remplissage 填塞术治疗合并 Hill-Sachs 缺损的成年人复发性肩关节前脱位[J]. *中国骨伤*, 2021, 34(6): 497-503.
- [58] Leroux T, Bhatti A, Khoshbin A, *et al*. Combined arthroscopic Bankart repair and remplissage for recurrent shoulder instability[J]. *Arthroscopy*, 2013, 29(10): 1693-1701.
- [59] Hettrich CM, Magnuson JA, Baumgarten KM, *et al*. Predictors of bone loss in anterior glenohumeral instability[J]. *Am J Sports Med*, 2023, 51(5): 1286-1294.
- [60] Monroe EJ, Brand JC. Editorial commentary: dynamic anterior stabilization *via* biceps tenodesis to the glenoid is an option for anterior shoulder instability with subcritical glenoid bone loss[J].

- Arthroscopy, 2022, 38(6): 1772-1773.
- [61] Arenas-Miquelez A, Barco R, Cabo Cabo FJ, *et al.* Management of bone loss in anterior shoulder instability[J]. Bone Joint J, 2024, 106-b(10): 1100-1110.
- [62] Tang B, Zhao P, Wu PS, *et al.* Promising clinical effect of arthroscopic autologous iliac bone grafting with suture anchor binding fixation for recurrent anterior shoulder instability[J]. Front Surg, 2024, 19(11): 1398181.
- [63] St Jeor JD, Li X, Waterman BR. Editorial commentary: glenoid reconstruction with autologous tricortical iliac crest represents an alternative to bankart repair and remplissage for anterior shoulder instability with subcritical bone loss[J]. Arthroscopy, 2023, 39(7): 1608-1610.
- [64] 徐文杰, 刘沛东, 张城铭, 等. 肩关节 SLAP 损伤机制与治疗的研究进展[J]. 实用骨科杂志, 2021, 27(4): 335-340.
- [65] Ridley TJ, Horan MP, Nolte PC, *et al.* Concomitant biceps tenodesis improves outcomes for SLAP repair: minimum 2-year clinical outcomes after SLAP II-IV repair *versus* tenodesis *versus* both[J]. Arthrosc Sports Med Rehabil, 2021, 3(6): e2007-e2014.
- [66] Lei D, Tang B, Li Y, *et al.* Arthroscopic repair *versus* conservative treatment for first-time anterior shoulder dislocation[J]. Sportverletz Sportschaden, 2025, 39(1): 43-50.
- [67] Duethman NC, Bernard CD, Leland D, *et al.* Multiple instability events at initial presentation are the major predictor of failure of nonoperative treatment for anterior shoulder instability[J]. Arthroscopy, 2021, 37(8): 2432-2439.
- [68] 刘涛, 张明涛, 杨智涛, 等. 伴盂骨缺损的复发性肩关节脱位的手术治疗进展[J]. 实用骨科杂志, 2023, 29(2): 141-144.
- [69] Kay J, Heyworth BE, Bae DS, *et al.* Arthroscopic bankart repair for anterior glenohumeral instability in 488 adolescents between 2000 and 2020: risk factors for subsequent recurrent instability requiring revision stabilization[J]. Am J Sports Med, 2024, 52(9): 2331-2339.
- [70] Fox MA, Drain NP, Rai A, *et al.* Increased failure rates after arthroscopic bankart repair after second dislocation compared to primary dislocation with comparable clinical outcomes[J]. Arthroscopy, 2023, 39(3): 682-688.
- [71] Luengo-Alonso G, Valencia M, Martinez-Catalan N, *et al.* Characterization of articular lesions associated with glenohumeral instability using arthroscopy[J]. Bone Joint J, 2024, 106-b(10): 1125-1132.
- [72] Rai SK, Gupta TP, Kale A, *et al.* Does the immediate repair of Bankart lesion following first dislocation reduce the chances of recurrence after arthroscopic repair in soldiers? [J]. Eur J Orthop Surg Traumatol, 2022, 32(8): 1671-1681.
- [73] 姜春岩. 复发性肩关节前脱位治疗的研究进展与热点问题[J]. 骨科临床与研究杂志, 2022, 7(1): 59-64.
- [74] Medina G, Bartolozzi AR 3rd, Spencer JA, *et al.* The Thrower's shoulder[J]. JBJS Rev, 2022, 10(3): 2329-9185.
- [75] Agha O, Rugg CM, Lansdown DA, *et al.* Surgical stabilization of shoulder instability in patients with or without a history of seizure: a comparative analysis[J]. Arthroscopy, 2020, 36(10): 2664-2673. e2663.
- [76] Hamada H, Sugaya H, Takahashi N, *et al.* Incidence of axillary nerve injury after arthroscopic shoulder stabilization[J]. Arthroscopy, 2020, 36(6): 1555-1564.
- [77] 苏巍, 庞伟峰, 齐峰, 等. 关节镜下 Bankart 修复术治疗训练伤所致复发性肩关节前脱位的临床疗效[J]. 武警医学, 2024, 35(1): 48-52.
- [78] Inoue M, Tanaka S, Gotoh M, *et al.* Incidence of re-dislocation/instability after arthroscopic bankart repair: analysis *via* telephone interviews[J]. Kurume Med J, 2021, 66(4): 203-207.
- [79] Stambaugh JR, Bryan TP, Edmonds EW, *et al.* Arthroscopic shoulder stabilization in high school football players[J]. Orthop J Sports Med, 2024, 12(4): 23259671241239334.
- [80] Eren İ, Büyükdogan K, Yürük B, *et al.* Patients without re-dislocation in the short term after arthroscopic knotless Bankart repair for anterior shoulder instability may show residual apprehension and recurrence in the long term after 5 years[J]. J Shoulder Elbow Surg, 2022, 31(5): 978-983.
- [81] Kruckeberg BM, Leland DP, Bernard CD, *et al.* Incidence of and risk factors for glenohumeral osteoarthritis after anterior shoulder instability: a US population-based study with average 15-year follow-up[J]. Orthop J Sports Med, 2020, 8(11): 2325967120962515.
- [82] Coifman I, Brunner UH, Scheibel M. Dislocation arthropathy of the shoulder[J]. J Clin Med, 2022, 11(7): 2019.
- [83] Aydin N, Unal MB, Asansu M, *et al.* Concomitant SLAP repair does not influence the surgical outcome for arthroscopic Bankart repair of traumatic shoulder dislocations[J]. J Orthop Surg (Hong Kong), 2017, 25(2): 2309499017718952.
- [84] Hogan RE, Hurley ET, Kilkenny CJ, *et al.* Type V superior labral anterior-posterior tears results in lower rates of return to play[J]. Knee Surg Sports Traumatol Arthrosc, 2021, 29(7): 2364-2369.
- [85] Cai Y, Zhu W, Zhong M. Letter to the editor concerning "Combined Bankart and SLAP repair: patient-reported outcome measurements after a minimum 5-year follow-up"[J]. Arch Orthop Trauma Surg, 2023, 143(5): 2627-2628.
- [86] Kampa R J, Clasper J. Incidence of SLAP lesions in a military population[J]. J R Army Med Corps, 2005, 151(3): 171-175.
- [87] Green CK, Scanaliato JP, Fares AB, *et al.* Midterm outcomes after arthroscopic repair of type VIII SLAP lesions in active duty military patients younger than 35 years[J]. Orthop J Sports Med, 2022, 10(5): 23259671221095908.
- [88] Parnes N, Magnuson JA, Hettrich CM, *et al.* Establishing clinical significance for patients undergoing arthroscopic repair of type II SLAP lesions[J]. Orthop J Sports Med, 2024, 12(11): 23259671241286520.
- [89] Stathellis A, Brilakis E, Georgoulis JD, *et al.* Treatment of SLAP lesions[J]. Open Orthop, 2018, 12(288-294): 1874-3250.
- [90] Stokes DJ, Mccarthy TP, Frank RM. Physical therapy for the treatment of shoulder instability[J]. Phys Med Rehabil Clin N Am, 2023, 34(2): 393-408.
- [91] Atoun E, Van Tongel A, Narvani A, *et al.* Arthroscopically assisted internal fixation of the symptomatic unstable os acromiale with absorbable screws[J]. J Shoulder Elbow Surg, 2012, 21(12): 1740-1745.

(责任编辑: 纪方方)